Cirugía de la fosa infratemporal

ML Ferri-Launay
P Bordure
F Legent

Resumen. – La fosa infratemporal ocupa la excavación situada lateralmente por debajo de la base del cráneo y por detrás del esqueleto facial. Es una región profunda que planteó dificultades durante largo tiempo desde el punto de vista clínico, radiológico y quirúrgico.
Las técnicas quirúrgicas han evolucionado mucho a partir de mediados del siglo XX, debido principalmente a los progresos de la anestesia y, por otra parte, a las motivaciones de los cirujanos para obtener un buen resultado estético y funcional. La concepción quirúrgica ha sido nuevamente modificada de manera reciente como consecuencia de los progresos del moderno diagnóstico por imágenes y de un mejor conocimiento de la semiología de esta región.
El tratamiento terapéutico en esta región concierne a los tumores desarrollados primitivamente en la fosa infratemporal o que vienen a desarrollarse en forma secundaria a partir de una zona vecina. Atañe también a los cuerpos extraños, mal tolerados, localizados en esta región. Por último, puede ser necesario para acceder a un eje vascular o nervioso concreto atravesando la fosa infratemporal.
Un buen conocimiento de la anatomía de esta región es indispensable antes de empezar el estudio de estas vías de acceso.

© 2000, Editions Scientifiques et Médicales Elsevier SAS, París. Todos los derechos reservados.

Reseña anatómica

El término fosa infratemporal fue admitido en la literatura internacional a partir del Congreso de Basilea de 1895. Denomina la continuidad de esta región con la fosa temporal suprayacente.

Clásicamente descrita como una región profunda, la fosa infratemporal constituye una zona fronteriza entre la cara por delante, la faringe por dentro y el nivel medio de la base del cráneo por arriba.

ANATOMÍA DESCRIPTIVA

Límites de la región

La fosa infratemporal limita por delante con la parte posterior de la tuberosidad maxilar que la separa del seno maxilar. La rama mandibular oculta la región lateralmente a la vez que le sirve de límite. La escotadura sigmoide hace comunicar la fosa infratemporal con la región masetera. El límite medial está constituido por el ala lateral de la apófisis pterigoides. El límite posterior está desprovisto de esqueleto. Corresponde por detrás y hacia adentro con la región laterofaríngea, con la región faringotubárica hacia arriba y por abajo con la región paraamigdalina. Por detrás y hacia afuera se encuentra la región parotídea que comunica con la fosa infratemporal por medio del agujero retrocondíleo de Juvara. El límite superior está constituido en su parte medial por la cara exocraneal del ala mayor del esfenoides, en la cual se abren los forámenes, oval y redondo, que comunican la región con las meninges y el endocráneo. En su parte lateral, la fosa infratemporal se abre por el desfiladero cigomático sobre la fosa temporal. El límite inferior es virtual, constituido por el plano horizontal que pasa por el borde inferior de la mandíbula que separa el nivel cefálico del nivel cervical. Hacia abajo y por delante, la fosa infratemporal se comunica ampliamente con la región submandibular.

Contenido de esta región

Está constituida por:
— elementos musculares, los músculos pterigoideos (medial y lateral);
— elementos vasculares: la arteria maxilar y la vena maxilar;
— elementos nerviosos, el nervio maxilar y el nervio mandibular (que en la región de los músculos pterigoideos dará nacimiento a todas sus ramas terminales) y, principalmente, el nervio alveolar inferior y el nervio lingual;
— el cuerpo adiposo de la mejilla, situado en la parte anterior de la región, y un rico tejido celuloadiposo que ocupa el espacio existente entre estos diversos elementos musculares, vasculares y nerviosos.

ANATOMÍA TOPOGRÁFICA

Legent y de Kersaint-Gilly han propuesto en 1981 [16], a partir de una confrontación anatómica, radiológica y patológica, una subdivision de la fosa infratemporal en tres subregiones:
— la *fosa pterigopalatina,* anteriormente denominada fondo de la fosa pterigomaxilar, constituye la parte anteromedial de la región, situada bajo el ápex orbitario, entre las láminas pterigoides y el palatino;
— la *región retromaxilomalar* constituye la parte anterolateral de la fosa infratemporal, se comunica hacia adentro con la fosa pterigopalatina por la fisura pterigomaxilar, y se sitúa por detrás y hacia afuera de la tuberosidad maxilar, por detrás y por debajo del cuerpo del malar;

Marie-Laure Ferri-Launay : *Assistant, chef de clinique.*
Philippe Bordure : *Praticien hospitalier.*
François Legent : *Professeur d'ORL et de chirurgie cervicofaciale.*
Service ORL-Hôtel-Dieu, Place Alexis-Ricordeau, 44035 Nantes cedex.

— la *región de los pterigoideos* situada detrás de la región retro-maxilomalar está centrada sobre los músculos pterigoideos medial y lateral.

Esta división topográfica tiene la ventaja de clarificar la región pues corresponde a una diferenciación muy neta de las imágenes radiológicas y de las vías de acceso utilizables para la exéresis de los tumores de la fosa infratemporal.

Diferentes vías de acceso

Entre las vías que se describirán, algunas son limitadas y sólo dan acceso a la fosa infratemporal. Permiten la exéresis de los pequeños tumores primitivos de la región y la extracción de algunos cuerpos extraños. Otras son amplias, permitiendo controlar no sólo la fosa infratemporal, sino también las regiones vecinas. Están indicadas para los tumores voluminosos, ya sea desarrollados en la fosa infratemporal y extendidos a las regiones contiguas, o procedentes de regiones adyacentes y que invaden secundariamente la fosa infratemporal.

Los autores excluyen de este estudio las vías mutilantes con grandes sacrificios óseos, necesarias para la exéresis de los tumores malignos voluminosos desarrollados en la región, ya que estas vías de acceso no son específicas de la fosa infratemporal.

Para el tratamiento de los tumores, la elección terapéutica está guiada por su volumen, su topografía y su extensión, que son precisados por la tomografía computadorizada (TC) y por imágenes por resonancia magnética (RM), cuya realización es indispensable antes de la intervención.

Según el obstáculo óseo que deba franquearse, se distinguen:

— las vías transmaxilares;

— las vías transcigomáticas;

— las vías transmandibulares.

VÍAS TRANSMAXILARES

Permiten acceder a la fosa infratemporal por adelante, por el nivel medio de la cara. La mayoría de estas vías conlleva una incisión vestibular y tiene así la ventaja de no dejar ninguna secuela de orden estético *(fig. 1).*

Se describirán:

— la vía de Caldwell-Luc;

— la vía transoral;

— la vía de Rouge-Denker;

— la vía paralateronasal;

— la vía derivada de la osteotomía de Lefort 1;

— el *degloving;* esta técnica de descripción reciente debe ser señalada aparte, pues de hecho corresponde simplemente a una modalidad de acceso a las partes blandas del tercio medio de la cara, sin impedir un tiempo óseo.

■ *Acceso transantral por vía de Caldwell-Luc*

Esta operación fue descrita a fines del siglo XIX por Luc en Francia y Caldwell en Estados Unidos para el tratamiento de las sinusitis maxilares.

Esta vía de Caldwell-Luc puede constituir el primer tiempo de acceso de la fosa infratemporal por vía transantral.

Técnica quirúrgica

— Incisión mucosa en el vestíbulo bucal, separada con respecto a la abertura ósea. Esta incisión puede ser prolongada hacia afuera por debajo del malar.

— Localización del nervio infraorbitario que debe ser preservado, evitando toda tracción a su nivel.

— Abertura por medio de la fresa diamantada de las paredes anterior lateral y posterior del seno maxilar.

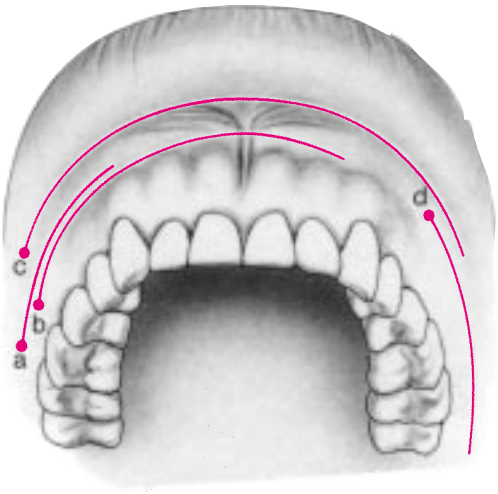

1 *Vías transmaxilares. Incisiones vestibulares correspondientes a las diferentes vías de acceso anteriores de la fosa infratemporal.*
a. Acceso transantral por vía de Caldwell-Luc.
b. Vía de Rouge-Denker.
c. Incisión vestibular bilateral común al degloving *y a la osteotomía del Lefort I.*
d. Acceso transoral.

Utilidad y límites

Esta vía da acceso a la fosa pterigopalatina y a la zona retromaxilomalar. Su límite principal reside en el tamaño del seno. Es necesario un gran seno para la obtención de un acceso suficiente.

Es interesante para los tumores benignos y bien circunscritos, como los neurinomas y los tumores conjuntivos benignos que están localizados en contacto con la pared posterior del seno maxilar, de ahí la importancia de un estudio preoperatorio mediante TC. Está también indicada para la extracción de algunos cuerpos extraños situados cerca de la pared posterior del seno maxilar o alojados en la fosa pterigopalatina.

El acceso transantral de la fosa infratemporal permite también el pinzamiento de la arteria maxilar, que puede ser el primer tiempo de una exéresis tumoral.

Esta técnica necesita la resección con punta coagulante de la mucosa del cuadrante posteromedial de la pared posterior del seno maxilar y la abertura de la pared ósea, con la ayuda de una fresa diamantada, con una pieza manual acodada. Bajo microscopio quirúrgico, resulta posible reconocer en la fosa pterigopalatina la arteria maxilar, cuyos latidos son visibles bajo el periostio. Este último se incide y se libera por discisión prudente la arteria maxilar, que se dirige hacia arriba y hacia adentro, y la arteria palatina descendente que nace a este nivel y se dirige hacia abajo y hacia adentro. Se coloca entonces *(fig. 2A):*

— un clip en la parte lateral de la arteria maxilar, por encima de la emergencia de la arteria palatina descendente;

— un clip en su parte medial, lo más cerca posible del foramen esfenopalatino;

— un tercer clip sobre la arteria palatina descendente que asegura una parte no desdeñable de la vascularización nasal.

Por último, esta vía transantral permite acceder al nervio del canal pterigoideo (nervio vidiano). Actualmente, esta técnica no se indica con frecuencia, pero merece ser recordada debido al riesgo oftalmológico relacionado con la proximidad de la órbita. Para evitar este peligro, los autores proponen una técnica de localización del nervio pterigoideo que consiste en descubrir en un primer tiempo la celda tampón

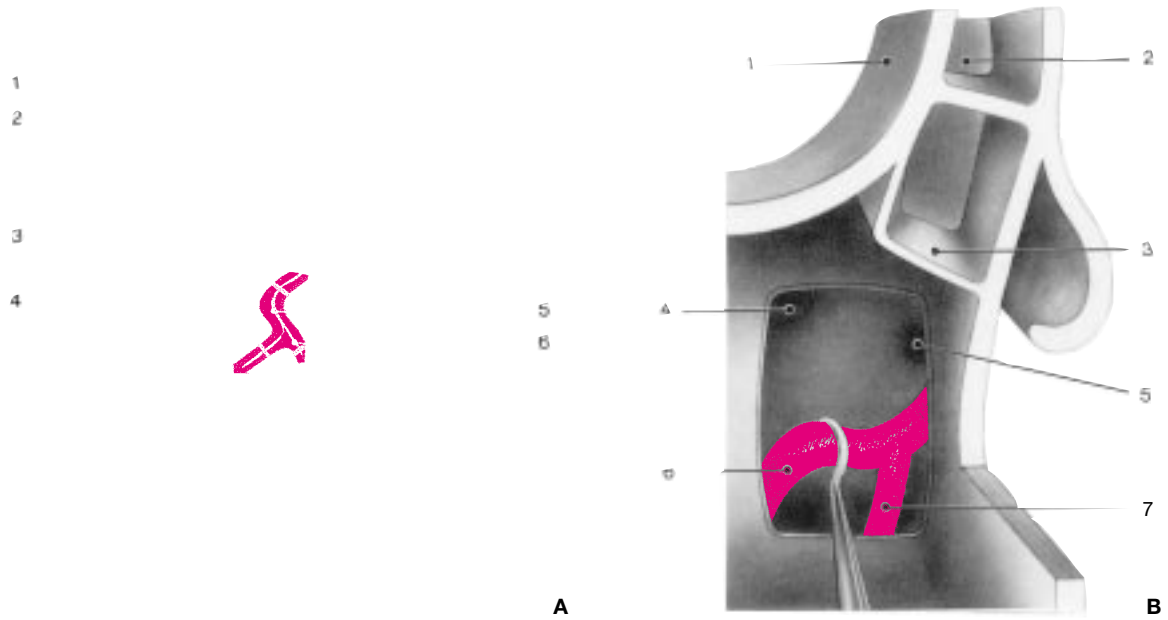

2 *A. Clip en la arteria maxilar por vía transantral.*
1. Órbita.
2. Etmoides.
3. Celda tampón etmoidomaxilar.
4. Seno maxilar.
5. Arteria maxilar.
6. Arteria palatina descendente.
B. Localización del nervio pterigoideo por vía transantral.
1. Órbita.
2. Etmoides.
3. Umbral de la celda tampón cuya pared anterior ha sido abierta.
4. Foramen rotundum.
5. Canal pterigoideo.
6. Arteria maxilar.
7. Arteria palatina descendente.

etmoidomaxilar. Una vez que se ha abierto dicha celda, se agranda la brecha ósea por abajo hasta el umbral de la celda y se busca por debajo de este umbral en la fosa pterigopalatina el orificio del canal pterigoideo. Se sitúa debajo de la pared medial del umbral de la celda tampón, prácticamente en el plano de la pared medial del seno maxilar. La palpación de esta zona, después de haber deprimido la arteria maxilar, permite descubrir la depresión en forma de embudo de donde emerge el nervio [15] *(fig. 2B).*

Acceso transoral

Este acceso no es stricto sensu transmaxilar. Permite acceder a la fosa infratemporal por debajo del arco cigomático.

Necesita una incisión en el surco vestibular a nivel de los tres últimos molares. Se accede así al cuerpo adiposo de la mejilla, que puede ser eliminado o desplazado.

Esta vía permite acceder a los cuerpos extraños situados en la región retromaxilomalar [14 bis]. Da un acceso directo a la región, pero es estrecha, encerrada entre la rama y la tuberosidad maxilar.

Finalmente, esta vía limitada puede ser propuesta como vía de exploración para la toma de una biopsia. Puede ser necesario asociarla a una vía de tipo Caldwell-Luc.

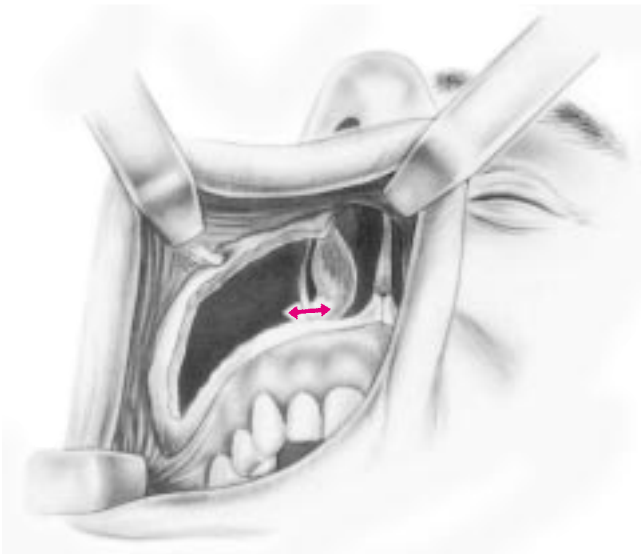

3 *Vía de Rouge-Denker (trepanación de la pared anterior del seno maxilar y resección del tabique intersinusonasal).*

Vía de Rouge-Denker *(fig. 3)*

Esta vía está esencialmente indicada para la exéresis de los fibromas nasofaríngeos en los estadios I y II. Permite acceder a la cavidad nasal, al cavum y a la parte inferomedial de la fosa infratemporal. Implica:

— una incisión vestibular idéntica a la de la intervención de Caldwell-Luc, pero superando la línea media en aproximadamente 2 cm;

— un despegamiento subperióstico que permita liberar la fosa canina, el reborde orbitario, la espina nasal y el contorno lateral e inferior del orificio piriforme;

— la trepanación de la pared anterior del seno maxilar;

— la resección del tabique intersinusonasal y de los cornetes medio e inferior.

A esta intervención de Denker puede asociarse la de Rouge, que conlleva el desplazamiento del tabique nasal y la resec-

ción de todo el vómer hasta su inserción esfenoidal. De este modo, el cavum queda ampliamente expuesto. Se puede acceder entonces a la fosa infratemporal después de la abertura de la pared posterior del seno maxilar.

■ *Vía paralateronasal* (*fig. 4*)

Esta vía permite un acceso interesante a la fosa infratemporal para la exéresis de los fibromas nasofaríngeos en estadio III.

La intervención se desarrolla de la siguiente manera:

— la incisión cutánea comienza en el ángulo interno de las cejas y luego se incurva hacia abajo para pasar paramedialmente sobre el dorso de la nariz y desciende en forma oblicua hacia su ala; rodea el ala nasal y se extiende de modo horizontal hasta la columela; eventualmente puede ser prolongada por una sección vertical del labio inferior;

— el raspado subperióstico permite exponer los huesos propios de la nariz, la sutura nasofrontal, la pared medial de la órbita, la rama ascendente del maxilar y el reborde orbitario inferior; se localiza el nervio infraorbitario y se preserva;

— la resección por medio de la fresa de un ancho fragmento óseo con:

  — hacia adentro, una osteotomía paramedial del hueso propio,

  — hacia arriba, una osteotomía sobre la sutura frontonasomaxilar,

  — hacia afuera, la sección del reborde orbitario inferior por dentro del nervio infraorbitario,

  — por abajo, la sección de la rama ascendente a nivel del orificio piriforme, prolongada sobre la pared anterior del seno maxilar que circunscribe antes de confluir con la osteotomía del reborde orbitario inferior.

Dicho fragmento será retirado durante el tiempo de la exéresis y recolocado con osteosíntesis con los hilos de acero. Después de la abertura de la pared posterior del seno maxilar, esta vía permite el acceso a la fosa infratemporal. Da un mejor acceso a su parte superior que la intervención de Rouge-Denker.

■ *Vía derivada de la osteotomía del Lefort I* (*fig. 5*)

Négrier y Hadjean propusieron en 1985 [19] una vía anterior derivada de la osteotomía del Lefort I que permite un acceso satisfactorio a la zona retromaxilomalar y a la fosa pterigopalatina, evitando secuelas antiestéticas o de carácter funcional.

Esta técnica comprende:

— una incisión vestibular superior bilateral;

— el raspado de las caras anteriores y laterales de los maxilares superiores;

— el despegamiento de la mucosa del suelo de las fosas nasales subiendo por los tabiques intersinusonasales y el tabique;

— la osteotomía maxilar de tipo Lefort I con desinserción del tabique y osteotomía intersinusonasal;

— las apófisis pterigoides se separan de las tuberosidades maxilares y la meseta maxilar es rebajada, descubriendo la región retromaxilomalar y la fosa pterigopalatina.

El cierre impone una suspensión posterior, una osteosíntesis anterior a nivel del orificio piriforme y un bloqueo intermaxilar que será mantenido durante tres semanas.

Los autores han utilizado esta vía de acceso para la ablación de dos tumores benignos desarrollados en la fosa infratemporal, una malformación arteriovenosa y una recidiva de un hamartoma.

Es una técnica que aún sólo parece tener raras indicaciones para el acceso exclusivo a la fosa infratemporal y que necesita un cirujano entrenado para este tipo de cirugía.

■ *Degloving* (*fig. 6*)

Esta técnica ocupa un lugar particular en el estudio de estas vías de acceso. Es una vía disimulada del tercio medio de la cara, reuniendo una incisión sublabial bilateral y una vía de rinoplastia. Fue propuesta en 1974 por Casson, Bonnano y Converse [6] para tratar las lesiones traumáticas del nivel medio de la cara con el nombre de *Midfacial degloving procedure.*

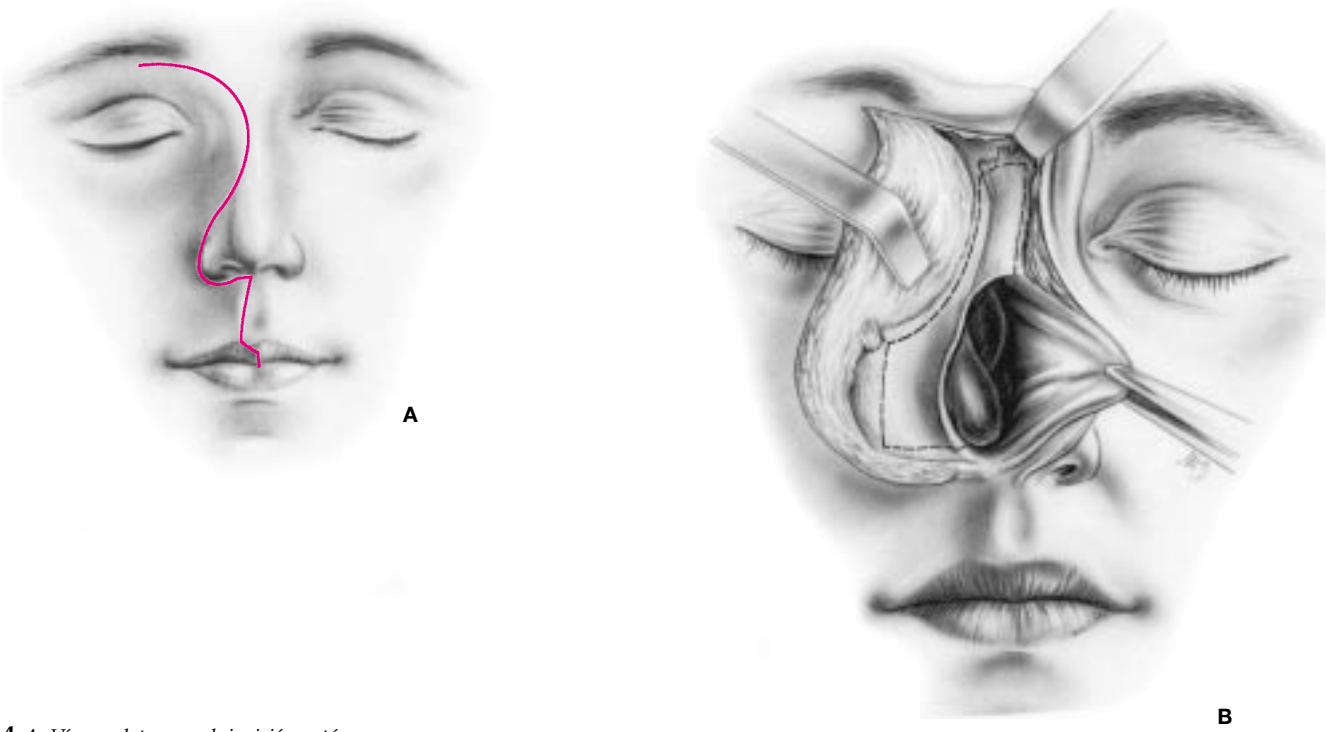

4 *A. Vía paralateronasal: incisión cutánea.*
B. Realización de una ventana ósea.

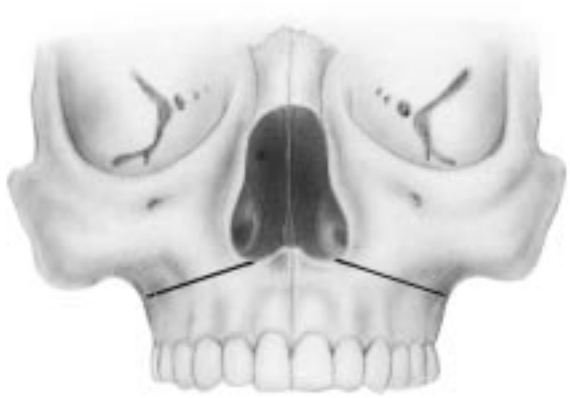

5 *Osteotomía de tipo Lefort I.*

Esta vía conocida ahora con el nombre de *degloving* fue propuesta por Sachs, Conley y Rabuzzi [23] en 1984 para el tratamiento de los papilomas invertidos.

En 1989, Brasnu [5] y Trotoux [29] mostraron la utilidad y los límites de esta vía para el tratamiento de algunos tumores del nivel medio.

Técnica quirúrgica

— Infiltración con lidocaína al 1 % en la vía de acceso vestibular y en los tejidos subcutáneos de la pirámide nasal.

— Incisión vestibular bilateral extendida de un molar al otro y pasando por encima del frenillo del labio superior.

— Despegamiento subperióstico liberando los orificios piriformes, la espina nasal y la cara anterior de los senos maxilares.

— Localización de los dos nervios infraorbitarios, que deben preservarse.

— Incisión endonasal situada en el vestíbulo nasal, comprendiendo una incisión interoseptocolumelar y una incisión intercartilaginosa a cada lado, llegando al orificio piriforme y a la espina nasal por abajo. Las dos incisiones, nasal y bucal, confluyen.

— Despegamiento del dorso de la nariz con el fin de permitir un levantamiento subperióstico completo de los tejidos blandos de la pirámide nasal hasta el borde inferior e interno de la órbita y hasta la sutura nasofrontal hacia arriba.

Esto proporciona un acceso a los dos maxilares y a ambas fosas nasales. El *degloving* puede ser asociado a la resección y posterior osteosíntesis en su sitio de un fragmento óseo como en una vía paralatero-nasal o al tiempo óseo de una intervención de Denker.

Esta vía transantral-transnasal permite acceder a la fosa infratemporal después de la abertura de la pared posterior del seno maxilar.

Utilidad y límites

Esta vía permite un despegamiento subperióstico de todos los tejidos blandos de la cara sin cicatriz externa. La exposición obtenida es muy amplia, desde el borde inferior de los orificios piriformes por abajo, hasta la raíz de la nariz hacia arriba.

El límite externo está representado por los dos nervios infraorbitarios tensos en su emergencia del foramen infraorbitario.

Es frecuente comprobar en el período postoperatorio una hipoestesia en el territorio infraorbitario debida a la tracción sobre estos nervios.

VÍAS TRANSCIGOMÁTICAS

Se distinguen:

— la vía transcigomática limitada, que es una vía de acceso que no produce alteraciones funcionales y estéticas y permite la exéresis de los tumores situados en la parte alta de la fosa infratemporal;

— la vía transcigomática ampliada en altura o vía preauricular subtemporal, que permite controlar la base del cráneo, la duramadre, el seno cavernoso, el V2 y el V3.

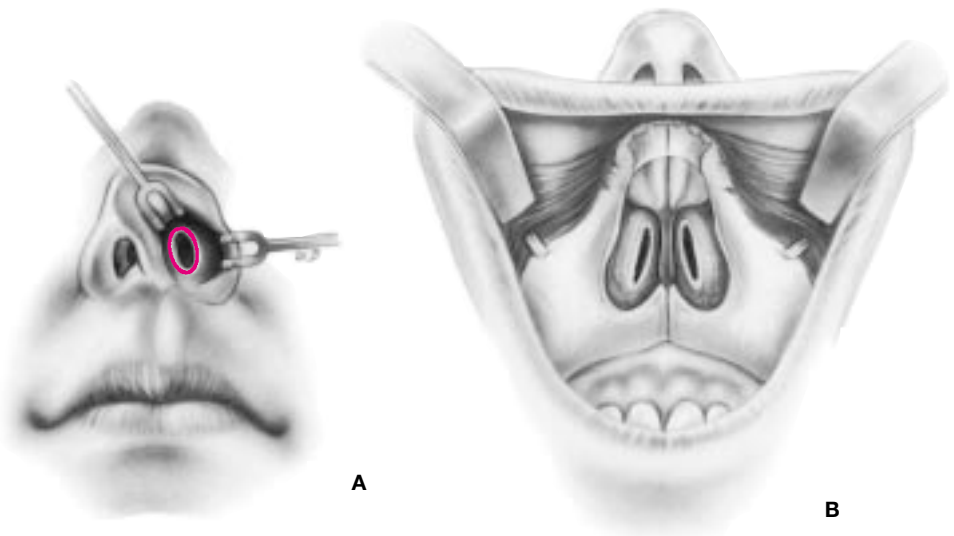

6 *A.* Degloving: *incisión endonasal circular.*
B. Incisión vestibular bilateral y despegamiento subperióstico.

Vía transcigomática limitada

Técnica quirúrgica *(fig. 7)*

Desarrollada por varios autores según modalidades diferentes (Fish [11, 12], Stricker [28], Obwegeser [20], Pellerin [21]) necesita en su concepción actual [4]:

— una incisión cutánea periauricular vertical, prolongada hacia arriba en el cuero cabelludo, detrás de la línea de implantación de los cabellos;

— el despegamiento del cuero cabelludo, entre la aponeurosis temporal y la fascia temporal superficial, llevado hasta el cigoma;

— la incisión del periostio en el borde superior del cigoma, el cual seguidamente es raspado conservando las inserciones del masetero;

— la sección del cigoma en sus dos extremos, que será llevado hacia abajo con el masetero;

— la sección de la apófisis coronoides de la mandíbula que permite desplazar el músculo temporal hacia arriba y da una excelente exposición de la región; otra actitud consistiría en incidir las inserciones superiores del músculo temporal y desplazarlo hacia abajo hasta la apófisis coronoides de la mandíbula; esta segunda técnica es interesante si se desea utilizar los músculos con el fin de llenar la cavidad quirúrgica, pero el acceso a la fosa infratemporal está limitado por la apófisis coronoides y el grueso relieve del músculo temporal.

La intervención se termina con la osteosíntesis de la apófisis coronoides y del cigoma con alambre de acero y el cierre de las partes blandas sobre un drenaje aspirativo.

Utilidad y límites

Esta vía de acceso transcigomática permite la exéresis de los tumores benignos y de algunos cuerpos extraños de la fosa infratemporal. Las secuelas de carácter funcional y estético son mínimas. La síntesis de la apófisis coronoides y del cigoma al acabar la operación posibilita casi inmediatamente la alimentación normal, sin disfunción temporomandibular persistente.

No es raro observar en el período postoperatorio una paresia transitoria de la rama frontal del nervio facial. Esta complicación puede ser evitada manteniéndose estrictamente en contacto con la aponeurosis temporal y procurando no incidir el músculo temporal demasiado adelante.

La parte inferior de la fosa infratemporal es mal controlada por esta vía. Su acceso está limitado sobre todo por el cóndilo temporal. Este obstáculo puede ser superado por la subluxación o la resección del cóndilo o, como propone Obwegeser, por una resección temporal del cóndilo, que será sintetizado al final de la intervención.

Si el volumen tumoral lo requiere, esta vía transcigomática puede ser asociada a otra vía, principalmente la transmandibular superior o la vestibular.

Pellerin, Fontaine y Obwegeser [13, 20, 21] han propuesto ampliar esta vía transcigomática hacia la región orbitaria, prolongando la incisión cutánea en incisión bicoronal y efectuando una deposición temporal del conjunto cigomaticomalar. Efectúan tres líneas de osteotomía, a nivel del cuerpo del malar, de la apófisis orbitaria del frontal y del cigoma. Esta vía presenta un interés particular en caso de prolongación orbitaria de tumores de la fosa infratemporal.

Vía preauricular subtemporal

Este acceso, derivado de la operación de Sekhar [25] y retomado por Samy [24], permite la exéresis de tumores primitivos voluminosos de la fosa infratemporal o de tumores adyacentes que invaden ampliamente esta región, conservando simultáneamente un amplio control de la base del cráneo.

7 *Vía transcigomática (sección del cigoma, que es desplazado hacia abajo con el masetero).*

Esta vía de acceso también puede estar indicada para la exéresis de tumores nerviosos primitivos de la fosa infratemporal y principalmente de los neurinomas del V2 o del V3. Por último, permite un buen control de los fibromas nasofaríngeos de estadio III y IV con extensión alta y lateral.

Técnica quirúrgica *(fig. 8)*

— Incisión preauricular vertical, prolongada en el cuero cabelludo como para la vía transcigomática y extendida hacia abajo en la región cervical.

— Localización y preservación del nervio facial.

— Osteotomía del cigoma en sus dos extremidades. Se desplaza hacia abajo con el masetero.

— Sección de la apófisis coronoides en su base, lo que permite desplazar el músculo temporal hacia arriba.

— Abertura de la articulación temporomandibular y desplazamiento del cóndilo hacia abajo. La resección del cóndilo a veces es necesaria.

— Fresado óseo extradural del suelo de la fosa cerebral media para exponer la duramadre a nivel del techo de la fosa infratemporal.

— Localización de la arteria meníngea media en la salida del foramen spinosum.

— Localización del V3 en su emergencia del foramen oval.

— Localización del foramen redondo y del V2, después del fresado de la raíz de la apófisis pterigoides.

— Fresado del ala pterigoide, lo que permite acceder al cavum si es necesario.

El cierre conlleva:

— el relleno ocasional de la cavidad quirúrgica por medio de grasa abdominal;

— la reposición del músculo temporal con osteosíntesis de la apófisis coronoides.

— la osteosíntesis del cigoma.

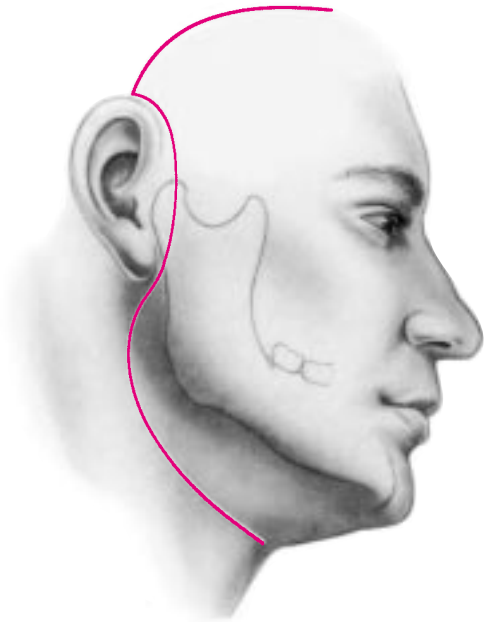

8 *Vía preauricular subtemporal (incisión cutánea).*

Utilidad y límites

Esta vía de acceso permite exponer ampliamente la duramadre; el seno cavernoso y la carótida interna son visualizados y protegidos desde el principio de la exéresis. Las secuelas de orden estético y funcional son aceptables. La preservación del cóndilo permite evitar una alteración de la correspondencia dental. No es raro observar en el período postoperatorio una paresia de la rama frontal del nervio facial, habitualmente transitoria.

VÍAS TRANSMANDIBULARES

Según el lugar de la osteotomía sobre la mandíbula, se distinguen:

— la vía transmandibular lateral superior;
— la vía transmandibular lateral inferior;
— la vía transmandibular mediana;
— la vía que asocia dos osteotomías mandibulares.

■ *Vía transmandibular lateral superior*

Esta vía fue descrita en 1981 por Legent [16]. Se aplica a los tumores situados en la parte lateral de la región de los pterigoideos, entre los dos músculos.

Técnica quirúrgica *(fig. 9)*

Comprende una incisión cutánea preauricular de parotidectomía, prolongada en la región submandibular por una incisión cervical arciforme, a la altura del hueso hioides.

El despegamiento yugal libera la cara lateral de la parótida. Es llevado lejos por delante hasta el nivel del cuerpo adiposo de la mejilla. La parótida es liberada de sus anclajes posteroinferiores. Este tiempo es esencial para poder liberar a continuación ampliamente la rama.

En caso de parotidectomía asociada, la piel de la mejilla se despega en el plano del lifting. Este despegamiento conserva su interés incluso si la parotidectomía no resulta útil, ya que facilita la tracción de la parótida hacia arriba, lo que da una mejor visión sobre la rama. El borde inferior del músculo masetero se separa del periostio del ángulo mandibular. El masetero, la parótida y el nervio facial son desplazados en bloque hacia arriba. Se raspa la rama hasta la escotadura sigmoide. Se efectúa una osteotomía de la rama mandibular en la prolongación del plano oclusal.

Separando los bordes óseos, puede observarse la tensión de arriba hacia abajo del nervio lingual por delante y del nervio alveolar inferior, por detrás del primero.

Para obtener una abertura suficiente de la fosa infratemporal conviene seccionar las fibras del músculo temporal a nivel del borde anterior de la rama mandibular.

De este modo se obtiene un acceso directo entre los dos músculos pterigoideos, aunque es estrecho.

El cierre comprende una osteosíntesis mandibular con alambre de acero y la reparación de la banda pterigomaseterina,

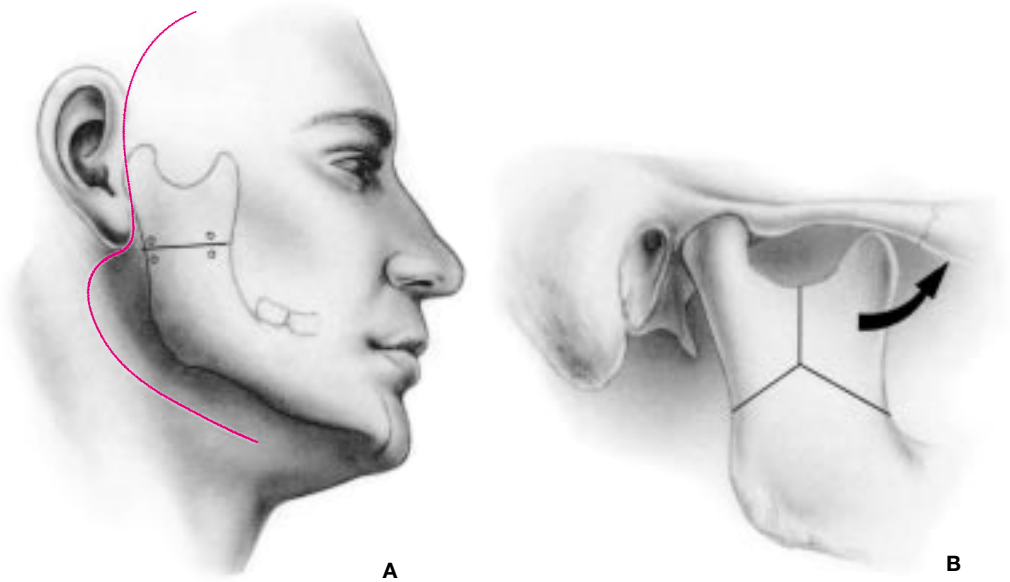

9 *A. Vía transmandibular lateral superior.*
B. Sección en tres fragmentos de la rama mandibular (según Shaheen).

fijando con un hilo reabsorbible el periostio mandibular al borde inferior del pterigoideo medial.

No es indispensable realizar un bloqueo intermaxilar, pero es necesaria una alimentación blanda durante tres semanas.

Utilidad y límites

Es una vía de acceso que no deja importantes secuelas antiestéticas y funcionales.

La sección alta situada sobre la rama mandibular, encima de la língula, permite conservar el nervio alveolar y el nervio lingual. Se puede obtener un mejor acceso a la parte superior de los pterigoideos resecando la región de la apófisis coronoides.

La sección en tres fragmentos de la rama mandibular propuesta por Shaheen [26] en 1982 permite desplazar la apófisis coronoides hacia arriba con el músculo temporal, pero no parece que el acceso obtenido sea mucho más amplio. No es raro observar en el período postoperatorio una paresia transitoria en el territorio del nervio facial.

Esta vía transmandibular superior está indicada especialmente para la exéresis de los tumores desarrollados lateralmente entre los dos músculos pterigoideos.

La incisión es idéntica a la de una parotidectomía, lo que la convierte en interesante, sobre todo para la exéresis de extensión infratemporal de los tumores malignos del lóbulo profundo de la parótida. En caso de exéresis incompleta, puede asociarse a otras vías de acceso, transcigomática o vestibular principalmente.

No obstante, esta vía no permite controlar de forma satisfactoria la base del cráneo.

■ *Vía transmandibular lateral inferior*

Fue descrita en 1957 en el libro de Martin [18] sobre la cirugía de los tumores de cabeza y cuello. Dingman y Conley [7] la propusieron en 1970 para completar la exéresis de las extensiones posteriores de los cánceres del maxilar. Es una vía de acceso limitada a los tumores localizados en la parte inferior de la fosa infratemporal.

Técnica quirúrgica *(fig. 10)*

— Incisión cutánea cervical arciforme submandibular, yendo de la apófisis mastoides hasta la sínfisis mandibular, a la altura del hueso hioides.

— Localización de la rama mentoniana del facial.

— Ligadura del pedículo facial.

— El periostio mandibular es raspado en la región retromolar, así como las inserciones inferiores del masetero.

— La osteotomía se efectúa a nivel del ángulo mandibular.

— Se secciona el pedículo vasculonervioso alveolar inferior.

— La desinserción del músculo pterigoideo medial en la cara interna del ángulo mandibular aumenta la ascensión de la rama mandibular, mejorando así el acceso a la fosa infratemporal.

— La intervención se termina con una osteosíntesis mandibular mediante dos placas atornilladas.

Utilidad y límites

Esta vía de acceso no deja secuelas de carácter estético o funcional. La integridad del labio se conserva.

La osteosíntesis final con dos placas atornilladas no hace necesario el bloqueo intermaxilar. Una alimentacion blanda debe ser prescrita durante tres semanas, así como una mecanoterapia progresiva de las articulaciones temporomandibulares.

Pinsolle et al [22] preconizan a propósito de esta vía de acceso una osteotomía mandibular en peldaño de escalera, lo que facilitaría la reconstrucción y aumentaría la solidez.

Así como sucede en el caso de una vía transmandibular alta, se puede observar en el período postoperatorio una paresia transitoria de la rama mentoniana del nervio facial.

Esta vía da un acceso amplio a la región de los pterigoideos. Sin embargo, no permite el control de la parte alta de la fosa infratemporal y de la base del cráneo.

Puede ser ampliada como propusieron Dingman y Conley [7] en 1970, prolongando la incisión cutánea por delante de la sínfisis mentoniana, con sección del labio inferior. Se puede acceder de este modo a la región retromaxilomalar y al espacio para-faríngeo. En este caso, las secuelas antiestéticas no son desdeñables.

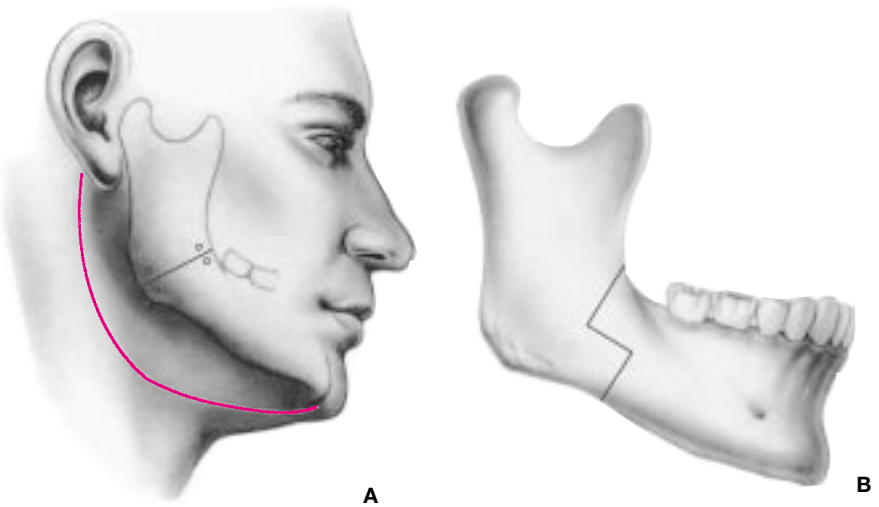

10 *A. Vía transmandibular lateral inferior.*
B. Osteotomía mandibular en peldaño de escalera (según Pinsolle).

Vía transmandibular mediana

La vía cervicotransbucofaríngea fue descrita por Biller, primero en 1974 [2], asociada a una vía transpalatina para la intervención de angiofibromas nasofaríngeos. Luego, en 1981 [3], propuso esta técnica para extirpar un tumor esfenoetmoidal, extendido al cavum y a la fosa pterigopalatina. Por último, con Som [27], la empleó para tratar los tumores parafaríngeos.

Fabre [8, 9, 10] informó en 1984 acerca de la utilidad de esta vía de acceso, que él denominó «vía cervicotransoral», para la exéresis de tumores benignos voluminosos desarrollados en la fosa infratemporal. Describió dos casos de fibromas nasofaríngeos y un caso de recidiva profunda de un adenoma pleomorfo de la parótida, que invadía la fosa infratemporal y cuya exéresis se pudo realizar por esta vía. Esta técnica permite el acceso a la fosa infratemporal por su parte inferior, subiendo a lo largo del músculo pterigoideo medial después de una mandibulotomía mediana.

Técnica quirúrgica *(fig. 11)*

La incisión cutánea cervical arciforme es trazada desde la punta de la apófisis mastoides hasta el hueso hioides, remonta hacia la sínfisis mentoniana, a la que rodea, y termina con una sección mediana del labio inferior.

El colgajo cutáneo es levantado preservando la rama mentoniana del VII. Se localiza el eje yugulocarotídeo después de haber liberado el borde anterior del músculo esternocleidomastoideo. Los músculos digástrico, estilohioideo y milohioideo son liberados de su unión a nivel del hueso hioides y desplazados hacia arriba con la glándula submaxilar. El periostio mandibular a continuación es seccionado y raspado a nivel de la sínfisis mandibular sobre aproximadamente 2 cm a un lado y a otro de la línea media.

Se realiza una osteotomía mandibular en peldaños de escalera después de haber efectuado cuatro agujeros como marcas, que serán utilizados al acabar la intervención para la osteosíntesis de la mandíbula.

La separación de los dos fragmentos mandibulares tensiona la mucosa del suelo bucal, en la cual se practica una incisión hasta la base del pilar anterior del velo, sin afectar al nervio lingual. El espacio paraamigdalino puede ser expuesto entonces separando lateralmente la hemimandíbula homolateral. Esta maniobra tensiona la arteria carótida externa, que es ligada a nivel del nacimiento de la arteria facial. Se localizan los músculos estilofaríngeo, estilogloso y la cara medial del músculo pterigoideo medial.

La sección de la mucosa se continúa a lo largo del pilar anterior y permite la abertura del espacio parafaríngeo entre la mandíbula y la cara medial del músculo pterigoideo medial por fuera, y la pared lateral de la faringe por dentro con el músculo constrictor superior.

El nervio lingual es seguido hacia arriba hasta su entrada en la fosa infratemporal entre el músculo pterigoideo medial por dentro y la mandíbula por fuera. Se emplea como referencia para localizar el músculo pterigoideo medial sobre el cual discurre. La incisión de este músculo termina el acceso a la fosa infratemporal.

El cierre se lleva a cabo por una osteosíntesis mandibular con alambre de acero o por placas atornilladas y con la colocación de una sonda de alimentación nasogástrica.

La importancia de la exéresis puede llevar a pensar en la necesidad de realización de una traqueotomía provisional.

Utilidad y límites

Esta vía permite controlar el conjunto de la fosa infratemporal y puede ser ampliada:

— lateralmente a la mandíbula;

— por delante, a la tuberosidad maxilar y al seno maxilar;

— hacia adentro, al cavum y al clivus;

— hacia arriba, a la trompa de Eustaquio y a los músculos tensor y elevador del velo.

El eje vascular yugulocarotídeo y los nervios X, XI, XII pueden ser controlados desde el principio de la intervención y seguidos hasta la base del cráneo resecando si es necesario la apófisis estiloides. Esta vía evita el acceso al compartimento parotídeo y la disección del VII.

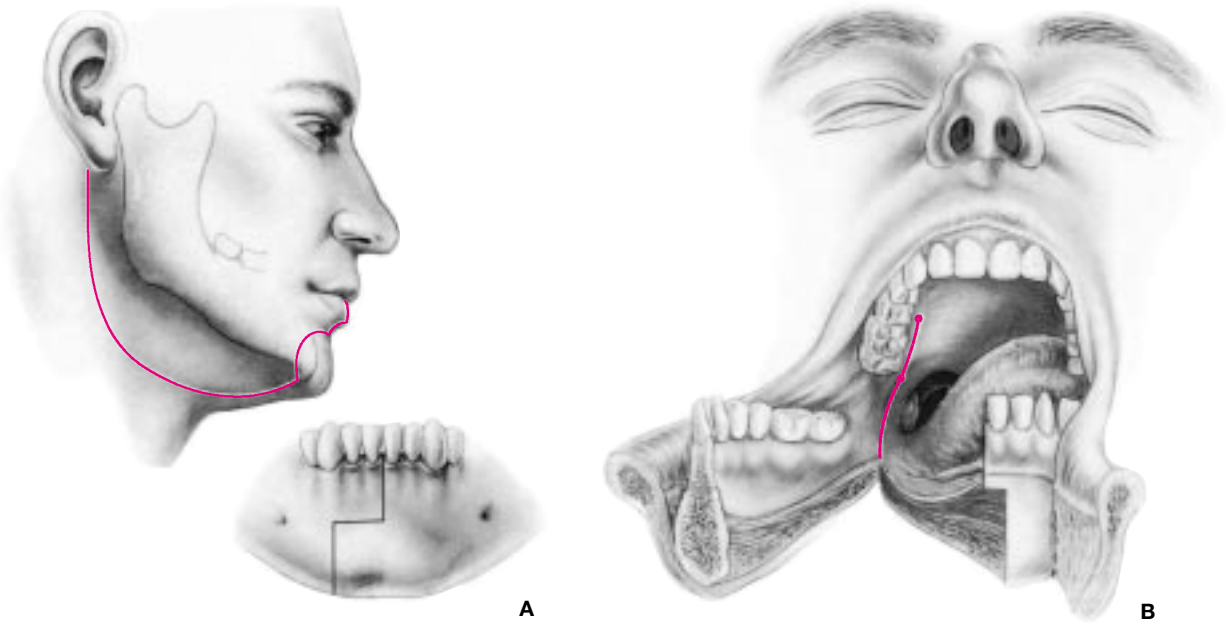

11 *A, B. Vía transmandibular mediana* [17].

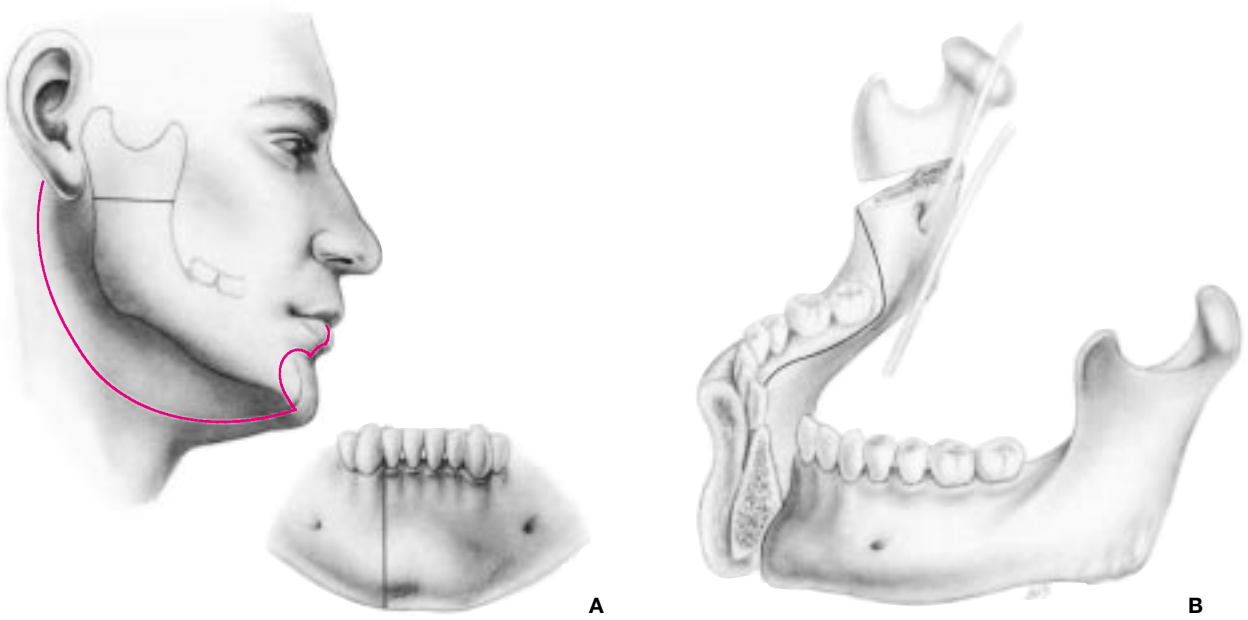

12 *A. B. Vía combinada con doble osteotomía mandibular.*

Vía combinada con doble osteotomía mandibular

Fue descrita por Attia [1] en 1984 para la exéresis de la recidiva de un fibroma nasofaríngeo que invadía la fosa infratemporal y el espacio parafaríngeo.

Técnica quirúrgica *(fig. 12)*

La incisión cutánea y el acceso cervical son idénticos a los descritos en la operación precedente.

La incisión mucosa comienza sobre el borde anterior de la rama mandibular en la base de la apófisis coronoides, alcanza la región retromolar y continúa en el surco pelvilingual hasta la parte media de la sínfisis mandibular.

Se efectúa seguidamente un despegamiento subperióstico de la parte inferomedial de la mandíbula, subiendo sobre la cara medial de la rama hasta liberar la apófisis coronoides, la língula y el borde posterior de la rama mandibular. Puede efectuarse entonces una osteotomía horizontal por encima del nivel de la língula, preservando el pedículo vasculonervioso alveolar inferior.

La incisión labial se prolonga por una incisión mucosa en el surco vestibular hasta el nivel del segundo premolar.

El borde anterior de la mandíbula es raspado desde la sínfisis hasta el agujero mentoniano. Se realiza entonces una osteotomía vertical entre el incisivo lateral y el canino.

El periostio se incide sobre el reborde basilar, luego se realiza una disección subperióstica hasta alcanzar sobre la vertiente medial de la mandíbula la primera disección realizada.

El músculo milohioideo, la glándula submaxilar, el vientre anterior del digástrico y el suelo de la boca son desplazados hacia adentro. El músculo pterigoideo medial es liberado del ángulo mandibular. En estas condiciones, el fragmento mandibular seccionado puede ser desplazado hacia arriba con el fin de permitir el acceso a la fosa infratemporal y a la región parafaríngea.

El cierre comprende dos osteosíntesis con alambre de acero, un bloqueo intermaxilar sobre surco de intercuspidación y la colocación de una sonda nasogástrica.

Utilidad y límites

Esta vía permite un control amplio de la región de los pterigoideos y de la región parafaríngea, conservando el pedículo alveolar inferior. Igual que en la intervención precedente, permite controlar desde el principio el eje yugulocarotídeo, el X, el XI y el XII.

Cualquier referencia a este artículo debe incluir la mención del artículo original: Ferri-Launay ML, Bordure Ph, Legent F. Chirurgie de la fosse infratemporale. Encycl Méd Chir (Editions Scientifiques et Médicales Elsevier SAS, Paris, tous droits réservés), Techniques chirurgicales - Tête et cou, 46-040, 1993, 10 p.

Bibliografía

[1] **ATTIA EL, BENTLEY KC, HEAD T, MULDER D.** A new external approach to the pterygomaxillary fossa and parapharyngeal space. Head Neck Surg **1984** ; 6 : 884-891

[2] **BILLER HF, SESSIONS DG, OGURA JH.** Angiofibroma : a treatment approach. Laryngoscope **1974** ; 84 : 695-706

[3] **BILLER HF, SHUGAR JM, KRESPI YP.** A new technique for wide-field exposure of the base of the skull. Arch Otolaryngol **1981** ; 107 : 698-702

[4] **BORDURE P, LEGENT F, ROBERT R et coll.** Voie d'abord transzygomatique de la région infratemporale. Intérêts et limites. Ann Otolaryngol Paris **1991** ; 108 : 91-94

[5] **BRASNU D, LACCOURREYE O, MENARD M et coll.** La voie d'abord sous-labiale bilatérale et transnasale de l'étage moyen de la face. Réactualisation du procédé, à propos d'un cas. Ann Otolaryngol Paris **1989** ; 106 : 268-270

[6] **CASSON PR, BONNANO PC, CONVERSE JM.** The midfacial degloving procedure. Plast Reconstr Surg **1974** ; 53 : 102-113

[7] **DINGMAN DL, CONLEY JJ.** Lateral approach to the pterygo-maxillary region. Ann Otorhinolaryngol **1970** ; 79 : 967-970

[8] **FABRE A.** Revue et étude anatomique des voies d'abord de la fosse infratemporale [Thèse Médecine]. Paris. **1984**

[9] **FABRE A, LACAU St GUILY J, MENARD M et coll.** Voies d'abord de la fosse infra-sphéno-temporale et de la paroi latérale du cavum. Ann Otolaryngol. Paris. **1985** ; 102 : 391-399

[10] **FABRE A, LACAU St GUILY J, MENARD M et coll.** Abord chirurgical de tumeurs bénignes de la fosse infra-sphéno-temporale par voie cervicotransorale. Ann Otolaryngol (Paris) **1986** ; 103 : 173-178

[11] **FISCH U, PILLSBURY HC.** Infratemporal fossa approach to lesions in the temporal bone and base of the skull. Arch Otolaryngol **1979** ; 105 : 99-107

[12] **FISCH U.** The infratemporal fossa approach for nasopharyngeal tumors. Laryngoscope **1983** ; 93 : 36-44

[13] **FONTAINE M.** La voie supéro-externe d'abord vers les régions profondes de la face [Thèse Médecine]. Lille. **1984** ; nº 220

[14] **FRECHE C, BOUCHE J, SERRES P. et coll.** Les indications de la voie bivestibulaire en chirurgie rhinologique. Ann Otolaryngol **1976** ; 94 : 130-133

[14 bis] **LAUNAY ML.** Tumeurs primitives et corps étrangers de la fosse infratemporale (sémiologie, radiologie, voies d'abord) [Thèse médecine]. Nantes. **1991**

[15] **LEGENT F, BEAUVILLAIN C, FRONTEAU P et coll.** Section du nerf vidien par voie transantrale. Intérêt du repérage du seuil de la cellule tampon ethmoïdo-maxillaire. J Fr ORL **1977** ; 26 : 569-571

[16] **LEGENT F, BEAUVILLAIN C, de KERSAINT-GILLY A et coll.** Fosse ptérygomaxillaire. Division topographique, moyens d'explorations. Abord transmandibulaire de la région des ptérygoïdiens. Ann Otolaryngol Paris **1981** ; 98 : 435-442

[17] **LEGENT F, LACCOURREYE H, BEAUVILLAIN C et coll.** La fosse infratemporale. Rapport à la Société Française d'Oto-Rhino-Laryngologie et Pathologie cervicofaciale. Arnette. Paris. **1991**

[18] **MARTIN H.** Surgery of head and neck tumors. Hoeber-Harper. New York. **1957**

[19] **NEGRIER B, HADJEAN T, BRETTE MD et coll.** Abord de la région ptérygomaxillaire par ostéotomie de Lefort I. Ann Otolaryngol Paris **1985** ; 102 : 487-491

[20] **OBWEGESER HL.** Temporal approach to the TMJ, the orbit, and the retromaxillary-infracranial region. Head Neck Surg **1985** ; 7 : 185-199

[21] **PELLERIN P, QUEVAL P, DONAZZAN M.** Voie d'abord supéro-externe vers la fosse ptérygo-maxillaire et ses extensions. Rev Stomatol Chir Maxillofac **1984** ; 85 : 46-50

[22] **PINSOLLE J, SIBERCHICOT F, PETRIAT B et coll.** Abord de la fosse ptérygomaxillaire et de la base de langue par ostéotomie mandibulaire unique en marche d'escalier. Reconstruction immédiate contenue par plaque d'ostéosynthèse. Cah ORL **1985** ; 20 : 391-396

[23] **SACHS ME, CONLEY J, RABUZZI DD et al.** Degloving approach for total excision of inverted papilloma. Laryngoscope **1984** ; 94 : 1595-1598

[24] **SAMY LL, GIRGIS IH.** Transzygomatic approach for nasopharyngeal fibromata with extrapharyngeal extension. J Laryngol Otol **1965** ; 79 : 782-795

[25] **SEKHAR LN, SCHRAMM VL, JONES NF.** Subtemporal-preauricular infratemporal fossa approach to large lateral and posterior cranial base neoplasms. J Neurosurg **1987** ; 67 : 488-499

[26] **SHAHEEN OH.** Swellings of the infra-temporal fossa. J Laryngol Otol **1982** ; 96 : 817-836

[27] **SOM PM, BILLER HF, LAWSON W.** Tumors of the parapharyngeal space. Ann Oto-Rhino-Laryngol **1981** ; 90 (suppl 80) : 3-15

[28] **STRICKER M.** La chirurgie de la fosse ptérygomaxillaire [Thèse Médecine]. Nancy. **1965**

[29] **TROTOUX J, RIVIERE F, PIERARD E et coll.** Abord des tumeurs de la face par « degloving ». Une solution élégante au traitement des papillomes inverses et de certains cancers des sinus. Intérêts. Limites et extension. Ann Otolaryngol **1989** ; 106 : 346-350